

# Traumatisme thoracique pénétrant

## Diagnostic

- Contexte, type d'arme
- Rechercher orifice d'entrée, orifice de sortie
- Hémorragie extériorisée
- Thorax suffocant
- Emphysème sous cutané

## Signes de gravité

- Plaie de l'aire cardiaque
- Détresse hémodynamique
- Détresse respiratoire
- Arme à feu

## Conditionnement

- 2 VVP, voie intra-osseuse
- Echographie pleuro-pulmonaire associée à la Fast Echo

## Traitement

- **Hémodynamique** - Objectif : PAS [80-90] mmHg  
Remplissage vasculaire : Cristalloïdes/Colloïdes ; Amines vasopressives (si > 1 000 cc remplissage)

- **Pulmonaire** : Objectif : SpO<sub>2</sub> > 95%  
O<sub>2</sub> au masque haute concentration  
Intubation trachéale et ventilation mécanique après induction à séquence rapide avec un VT 6-8 mL/kg
- **Antibiothérapie**  
Augmentin® 2 g (Si allergie : Dalacine® 600 mg)
- **Analgsie**  
Titration morphinique, Kétamine®
- **Hémostase** - Objectif Hémoglobine [7-9] g/dL  
Exacyl® 1 g  
+/- Transfusion pré-hospitalière (sang Groupe O- en cas d'urgence vitale)

### Tamponnade

Drainage si TA  
imprenable

### Arrêt cardiaque

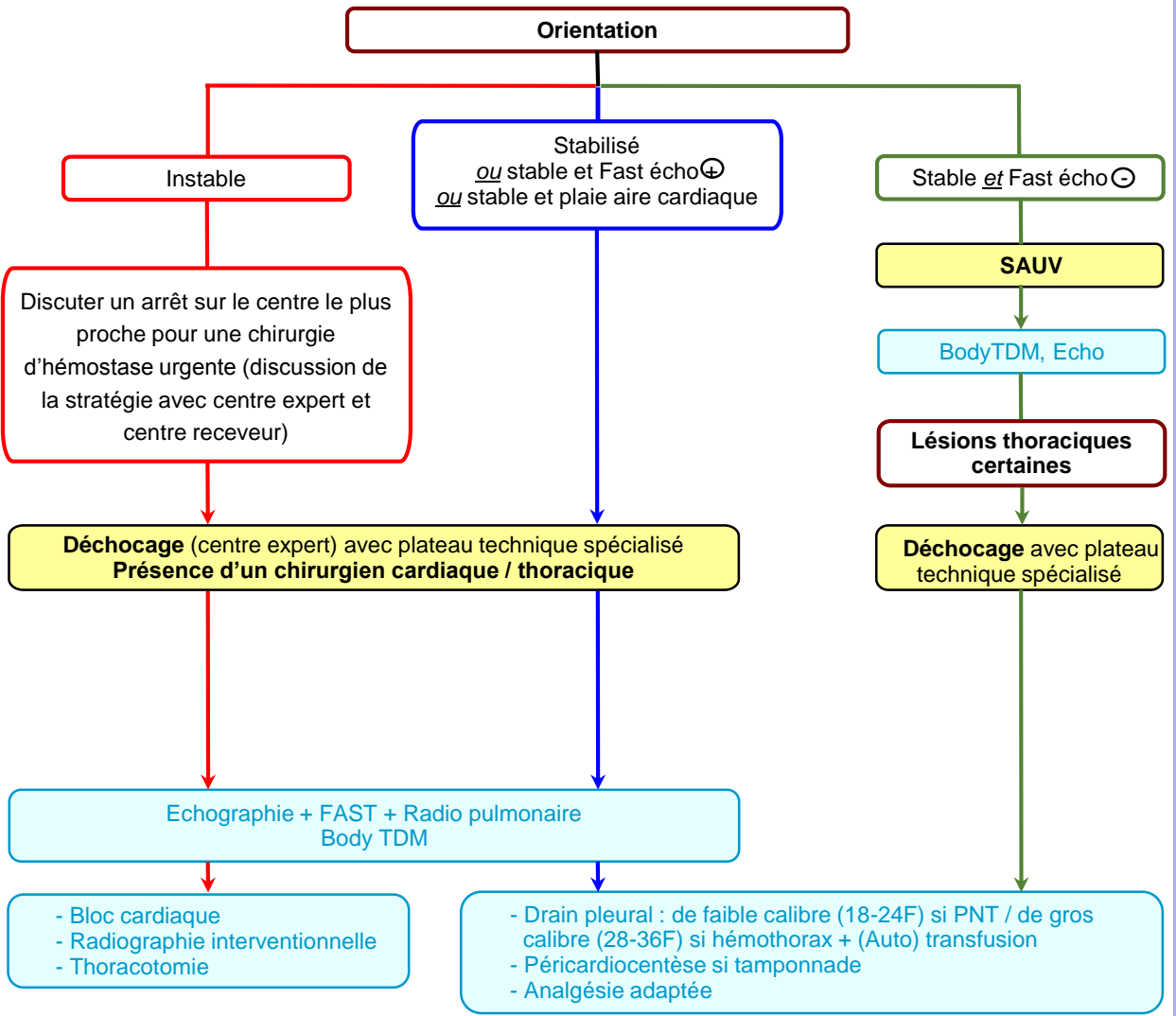
Thoracostomie bilatérale  
Autotransfusion

### Pneumothorax/Hemothorax compressif

Thoracostomie  
+/-  
autotransfusion

### Thorax soufflant

Pansement 3 volets,  
valve d'Asherman



Notes :

.....

.....

.....

.....

.....